

De slag bij Waterloo; anno 2008

De strijd tussen echografie en MRI als meest relevante beeldvorming voor de paardenvoet; Radiologisch High-Tech onderzoek.

Medische beeldvorming is een wetenschap die dagelijks met bokkensprongen vooruitgang maakt, denk maar aan de 3D-weergave van een zwangere vrouw haar foetus op echografie.

Ook in de dierenwereld maakt deze wetenschap een opmerkelijke opmars, alhoewel dat in Europa bepaalde onderzoeken zoals MRI voor het dier vaak nog te duur uitvallen voor de man in de straat, gebeuren deze in de V.S. en de U.K. reeds dagelijks.

Bij het paard is hoefkatrol (verzamelnaam voor arthrose, verstuiking, ... in de ondervoet) een gevreesde aandoening. Tot voor kort dachten wetenschappers dat hoefkatrol enkel over botafwijkingen ging, zichtbaar op radiografie, maar recentelijk is ontdekt dat er eigenlijk meer paarden zijn met hoefkatrol bestaande uit pees- en ligamentletsels dan uit botletsels. Waar eminente Franse wetenschappers beweren bijna elke vorm van ligamentaire of peesachtige hoefkatrol op echografie te kunnen diagnostiseren, houden de Angelsaksische wetenschappers zich stevast aan MRI; een strijd om het gelijk tussen de Fransen en de Engelsen die net zoals in 1815 op Belgische bodem werd uitgevochten.

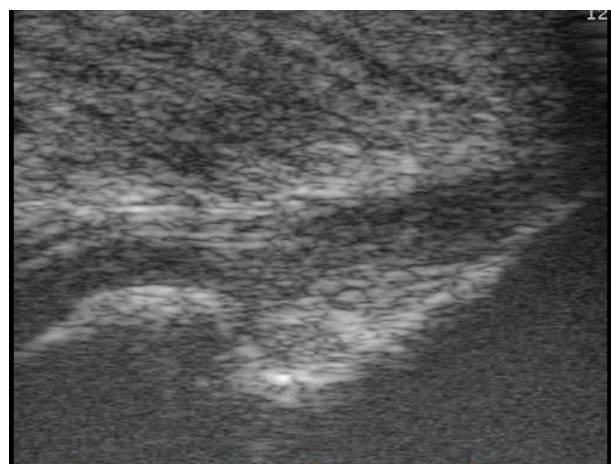
Echografie is de laatste jaren enorm ontwikkeld voor de diagnose van gewrichts-, pees- en ligamentpathologie, soms als alternatief soms als aanvullend onderzoek bij MRI. Echografie werkt op het principe van terugkaatsing van ultrageluiden, waar Magnetische Resonantie Imaging (MRI) gebaseerd is op het tijdelijk magnetiseren van het te onderzoeken lichaamsdeel. Beiden hebben het voordeel van "stralingsloze" technieken te zijn, maar MRI heeft het nadeel van een hele dure techniek te zijn. Het is om die reden dat eminente wetenschappers van de universiteit van Luik en Parijs een techniek voor echografie van de paardenvoet hebben ontwikkeld, moeilijke punt blijft natuurlijk de harde hoorn van de paardenvoet, welke de ultrageluiden van echografie niet doorlaten. In tegenstelling tot de ultrageluiden, dringt het magneetveld van de MRI wel door tot in de hoornige structuur, en dit is de reden waarom de Angelsaksische wetenschappers stevast voor deze techniek blijven gaan.

Om een idee te schetsen van wat je met wat kan zien werd een uniek onderzoeksproject gestart waar universiteiten, klinieken en instituten van België, Nederland en het Verenigd Koninkrijk aan meewerkten. Om de limieten van elke techniek op elk soort type van weefsel in de paardevoet te onderzoeken werd een totaal van bijna 50 voeten onderworpen aan onderzoek met elke techniek. Van 20 veulenvoeten (veulen; pasgeboren paard) werden beelden gemaakt met MRI, radiografie, echografie en CT (Computed Tomography = de klassieke scanner). Aan de hand van dat onderzoek zijn we in staat geweest om de anatomische ontwikkeling van de babyvoet tot paardenvoet maand per maand te beschrijven. Hierdoor konden we ook welgekende limieten voor echografie en MRI nogmaals bevestigen, vastleggen en preciezer definiëren.

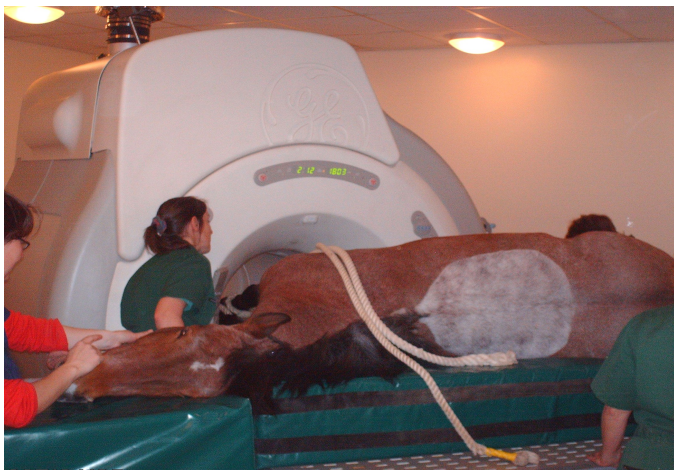Om tot de echte slag bij Waterloo; anno 2008 over te gaan, werden ex-vivo voeten geamputeerd van paarden die aan hoefkatrol leden en op vraag van de eigenaar waren geëuthanaseerd onder de meest ethische omstandigheden. De geamputeerde voeten werden dan aan een MRI en echografisch onderzoek onderworpen en de resultaten werden vergeleken. Wat deze studie nog waardevoller heeft gemaakt is het feit dat omwille van een samenwerking met de Nederlandse Dierenkliniek 'De Lingehoeve', de paarden levend gescand zijn geweest met een nieuwe scantechniek, welke op punt is gesteld aan de Davis University in Californië (VS), en waar dierenkliniek 'De Lingehoeve' (Nederland) de enigste dierenkliniek in Europa is waar deze techniek nu ook gebruikt wordt. Bij deze nieuwe scantechniek, wordt er intra-arterieel (in de slagader)

contrast in het pathologische paardenbeen gespoten terwijl mn scant met een CT (Computed Tomography; klassieke scanner, hier draait er een stralende buis in een cirkel rond). Van de pathologische voeten werden de resultaten van elke techniek met elkaar vergeleken. Elke techniek heeft zijn voor- en zijn nadelen. MRI is inderdaad zowat de referentietechniek, alhoewel een groot gevaar voor misinterpretatie steeds bestaande is. Echografie is naar prijs/kwaliteit een uitermate degelijk onderzoek, ook met de limiterende factor van de harde hoorn in beraadslaging genomen te hebben. Contrast-CT had over het algemeen een goede correlatie met de MRI – resultaten, alhoewel uitgebreider wetenschappelijk onderzoek is hier nodig om deze techniek op en top te valideren.

Om u de winnaar van de slag bij Waterloo, anno 2008 mede te delen; dient men meerdere factoren in acht te nemen. Allereerst moet mn beseffen dat voor medische beelvormingstoepassingen voor het paard zoals MRI steeds verdoving noodzakelijk is, welke steeds een risico met zich meebrengt. Daarnaast moet men het verschil in cultuur tussen de Angelsaksische en Europese landen beter begrijpen. 90% van de huisdieren in de U.K. en de V.S. hebben een ziekteverzekering waarbij dergelijke kosten als MRI-onderzoek in rekening kunnen gebracht worden, waar hier in Europa dergelijke verzekering eerder een rariteit is. Als we naar de resultaten van onze uitgevoerde studie kijken dan zien we dat het grotendeel van de pees- en ligamentletsels en op echografie en op MRI gedetecteerd konden worden. Wat ons vertrouwen in echografie deed toenemen is het feit dat er eigenlijk bijna geen valse positieve of valse negatieve resultaten genoteerd werden met deze techniek, integendeel het was duidelijk wanneer de beeldvormende limiet met echografie bereikt was voor elke voet. Aan de hand van de resultaten van onze studie werd een 5-point-confidential-scale opgesteld die op het Europese congres voor diergeneeskundige orthopedie werd voorgesteld. D.m.v. deze schaal kan mn aan de uitwendige lichaamsvorm van de voet beoordelen welke techniek het beste letsels zal kunnen opsporen; MRI of echografie. Door onze studie werd het eigenlijk duidelijk dat zowel MRI en echografie steevast limiteringen hebben. Beide kunnen in sommige gevallen alternatief en/of additioneel zijn van elkaar. *Ter informatie; in België wordt dergelijk High-Tech onderzoek van de paardenvoet enkel routinematig uitgevoerd op de faculteit diergeneeskunde van de universiteit van Luik (echografie) en op de privé-dierenkliniek 'De Bosdreef' (MRI).*

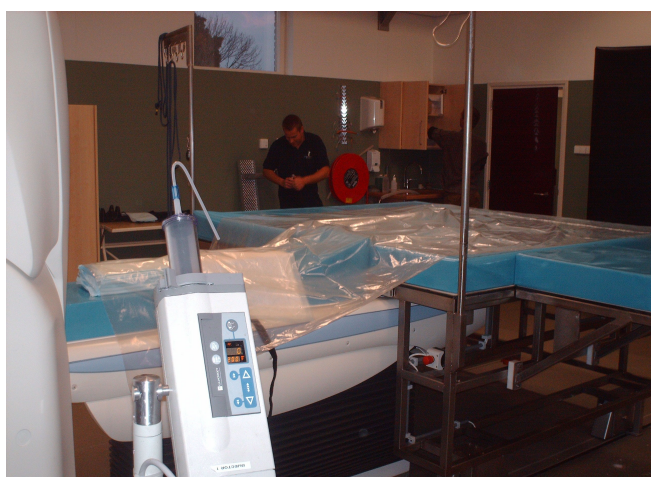
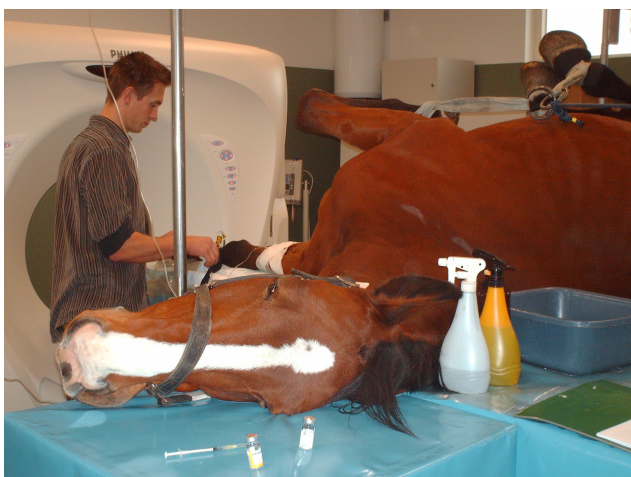
Echografie van de paardenvoet aan de Universiteit van Luik waar vooraanstaande wetenschappers deze techniek op punt gesteld hebben. (beelden kunnen met deze techniek verkregen worden omdat mn de ultrageluiden door de straal van de hoof stuurt; een plaats die de ultrageluiden wel doorlaat) Links ziet mn hoe het onderzoek wordt uitgevoerd, rechts ziet mn een echografisch beeld van dat onderzoek.

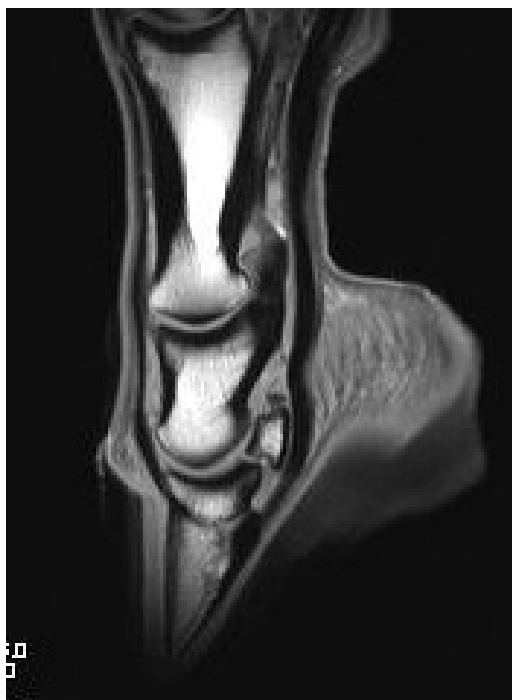

MRI van de paardenvoet. Links ziet u een paard gepositioneerd onder algemene anesthesie op het krachtige MRI-toestel van de Animal Health Trust in het Verenigd Koninkrijk. Rechts ziet u een paard gepositioneerd op een veel minder krachtig toestel, maar welke kan gebruikt worden voor het rechtopstaande paard.

(De Animal Health Trust is een onderzoekinstelling in het Verenigd Koninkrijk die één van de wereldleiders is op gebied van orthopedisch onderzoek van het paard.)



Een nieuw ontwikkelde scantechniek voor de paardenvoet, toegepast in de dierenkliniek 'De Lingehoeve' in Nederland. Links ziet u het paard onder verdoving dat klaargemaakt wordt voor de scan. Rechts ziet u de uitrusting van de scanzaal.



MRI veeld van de gezonde paardenvoet.

This document was created with Win2PDF available at <http://www.win2pdf.com>.
The unregistered version of Win2PDF is for evaluation or non-commercial use only.
This page will not be added after purchasing Win2PDF.